DOPS

SECRETARIA DA SEGURANÇA PÚBLICA

INSTITUTO MÉDICO-LEGAL DO ESTADO DE SÃO PAULO

Registrado em 20 de 6 de 1972 sob n.º 21611

Luiz Pedro

LAUDO DE EXAME DE CORPO DE DELITO

EXAME NECROSCÓPICO

Aos quatorze dias do mês de junho de mil novecentos e setenta e dois, nesta cidade de São Paulo, a fim de atender a requisição do doutor delegado de policia

os infra-assinados, doutores Isaac Abramovitc e Abeylard de Q. Orsini

médicos-legistas, foram designados pelo doutor Arnaldo Siqueira, Diretor do Instituto Médico-Legal do Estado, para proceder a exame de corpo de delito em

.-. ANA MARIA NACINOVIC .-.

e responder aos quesitos seguintes:

Primeiro — Houve morte?

Segundo — Qual a sua causa?

Terceiro — Qual o instrumento ou meio que a produziu?

Quarto — Foi produzida por meio de veneno, fogo, explosivo, asfixia ou tortura, ou por outro meio ou cruel? (Resposta especificada).

Realizada a perícia, passaram a oferecer o seguinte laudo: examinamos e necropsiamos às vinte horas e vinte minutos de hoje no Instituto Médico Legal, um cadaver que nos foi apontado como sendo o de ANA MARIA NACINOVIC, sexo feminino, branca, vinte e cinco anos, casada, brasileira, filha de Mario H. Nacinovic e de Anadyr de C. Nacinovic, residencia ignorada. HISTORICO: atingida / por disparo de arma de fogo ao travar tiroteio com os orgãso de Segurança, na rua da Moóca altura do número três mil. VESTES: / despida. REALIDADE DA MORTE: evidencia-se pelos classicos sinais

VISTO: ..... — DIRETOR

adulto do sexo feminino, de cor branca, aparentando vinte e cinco anos de idade, cabelos castanhos, olhos azuis, dentes bons, nariz reto, paniculo adiposo escasso, compleição média, estatura aproximada de um metro e setenta centimetros, peso aprosimado cincoenta e oito quilos. Nota-se orificio de entrada de projetil de arma de fogo na regiao inter parietal junto a região / frontal e orificio de saida na região occipital. Nota-se ainda orificio de entrada na face anterior do terço superior do braço direito e o projetil alojou-se na porção superior da região escapular direita a quatro centimetros da coluna. DISCUSSÃO E CONCLUSÃO: concluimos que a examinada faleceu em virtude de lesões traumaticas cranio encefalicas. RESPOSTAS AOS QUESITOS: ao primeiro - sim; ao segundo - lesões traumaticas cranio-encefalicas; ao terceiro - instrumento perfuro-contundente (projetil de arma de fogo); ao quarto - não. Nada mais havendo encerramos o presente laudo. .-.-.-:-.-.-.-:-.-.-.-:-.-.-.-:-.-.-.-:-.-.-.-:.

São Paulo, 20 de junho de 1972

Dr. Isaac Abramovitc

Dr. Abeylard de Q. Orsini

SECRETARIA DA SEGURANÇA PÚBLICA

INSTITUTO MÉDICO-LEGAL DO ESTADO DE SÃO PAULO

Ana Maria nacinovic.

3089/72

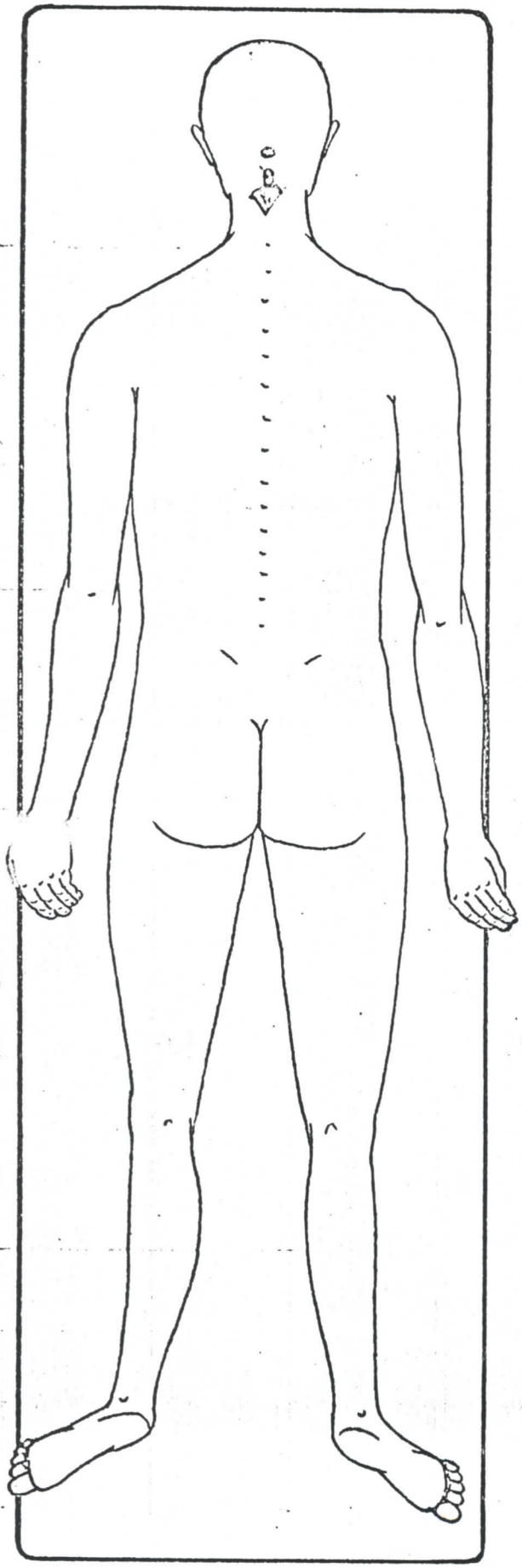

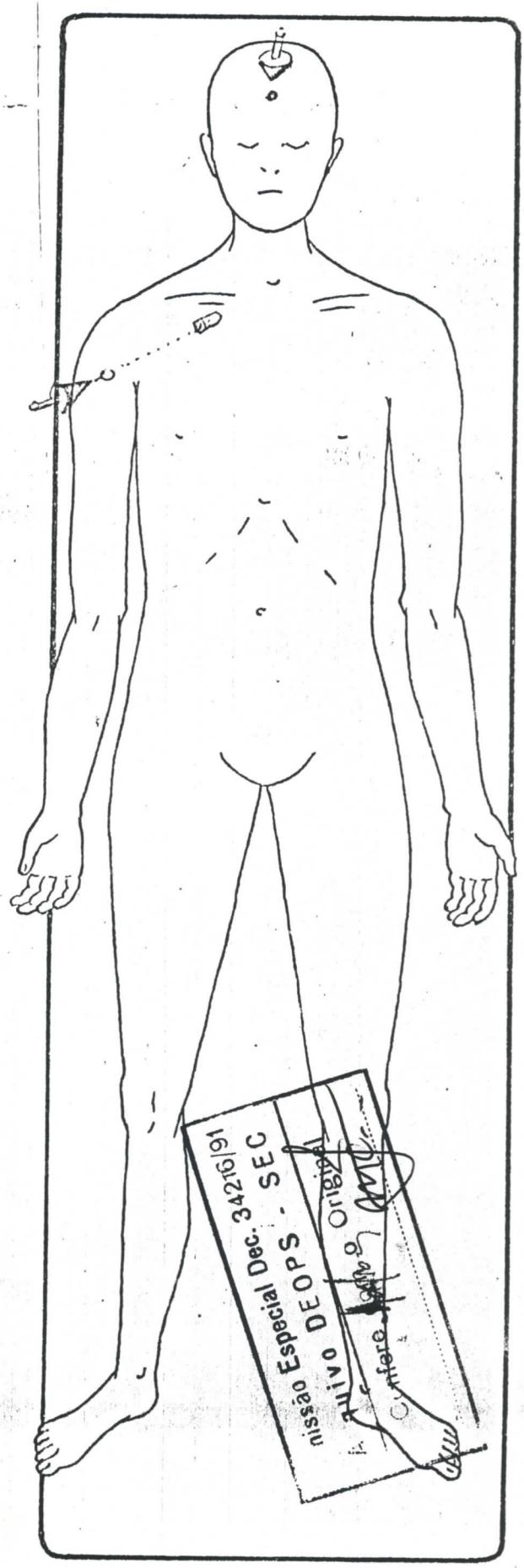

nissão Especial Dec. 34276/91
SEC
Arquivo DEOPS
Confere com o Original